Atrofia coroideia difusa

Transmissão autossómica dominante.
Inicio da doença entre os 30-50 anos de idade, com uma diminuição da visão centralou uma hemeralopia.
É uma patologia rara, mas grave.

SINAIS,por ordem cronológica:

- Atrofia peripapilar e pericentral do EPR e da coriocapilar.
- Extensão progressiva á totalidade do fundo ocular.
- Atrofia da maioria dos grandes vasos coroideus, colocando a nu a esclera.
- Os vasos retinianos podem ser normais ou apenas ligeiramente estreitados.

EXAMES COMPLEMENTARES**:**
ERG é subnormal.

PROGNÓSTICO:
Mau, devido ao atingimento macular precoce.

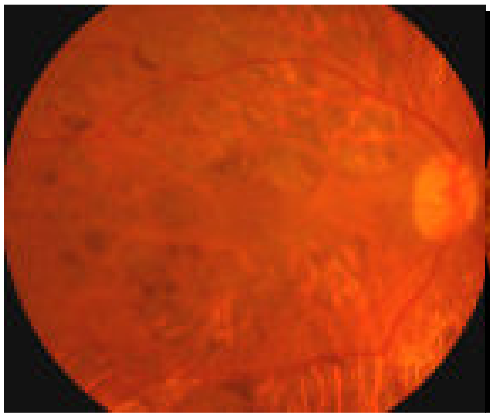
Fig. 1 Atrofia coroideia difusa (Retinografia)

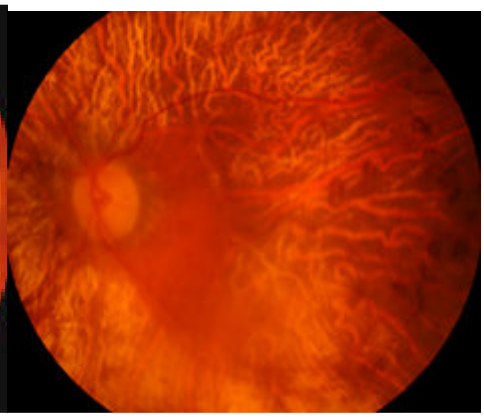
Fig. 2 Atrofia coroideia difusa (Retinografia)


Fig.3 Atrofia coroideia difusa (AF)

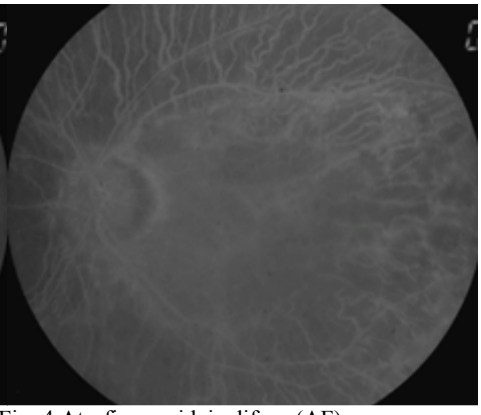
Fig. 4 Atrofia coroideia difusa (AF)

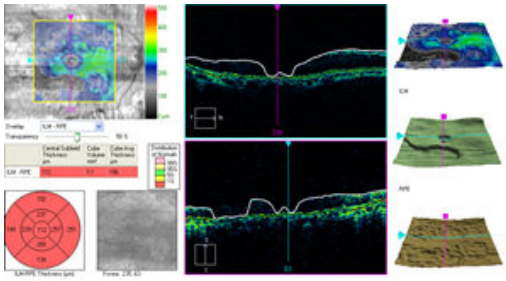

Fig.5 Atrofia coroideia difusa (OCT)

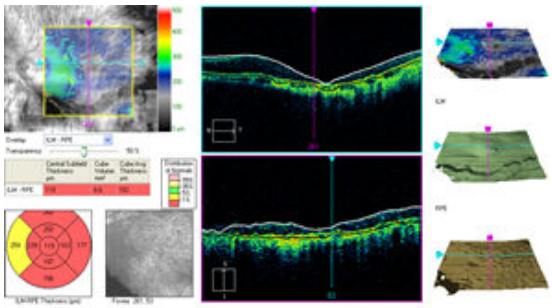

Fig. 6 Atrofia coroideia difusa (OCT)